

## CASO CLÍNICO

1. Médico Especialista en Obstetricia y Ginecología, Servicio de Perinatología, Clínica San Felipe, Lima, Perú
2. Alumno, Facultad de Medicina Humana, Universidad Nacional Mayor de San Marcos, Lima, Perú
  - a. ORCID: 0000-0002-9851-8419
  - b. ORCID: 0000-0002-0029-6724
  - c. ORCID: 0000-0001-5924-4980
  - d. ORCID: 0000-0002-6889-2864
  - e. ORCID: 0000-0002-1474-2924

Financiamiento: Autofinanciado

Conflictos de interés: Los autores declaran no tener conflictos de interés

Recibido: 23 marzo 2022

Aceptado: 3 setiembre 2022

Publicación en línea: 7 diciembre 2022

### Autor correspondiente:

Erasmus Huertas Tacchino

Clínica San Felipe, Av. Gregorio Escobedo 650, Jesús María, Lima, Perú

+51 999143288

erasmohuertas@hotmail.com

Citar como: Huertas Tacchino E, Hajar A, Canevaro Sesarego F, Campos Castañeda ME, Benavidez Carbajal El. Terapia laser intrafetal para la secuencia perfusión arterial inversa en gemelos (TRAP). Comunicación de un caso y revisión de la literatura. Rev peru ginecol obstet. 2022;68(4). DOI: <https://doi.org/10.31403/rpgo.v68i2459>

# Terapia laser intrafetal para la secuencia perfusión arterial inversa en gemelos (TRAP). Comunicación de un caso y revisión de la literatura

## Intrafetal laser therapy for twin reverse arterial perfusion sequence (TRAP). Case report and literature review

Erasmus Huertas Tacchino<sup>1,2,a</sup>, Adelita Hajar<sup>1,2,b</sup>, Fiorella Canevaro Sesarego<sup>2,c</sup>, Marzhio Edwin Campos Castañeda<sup>2,d</sup>, Ernesto Israel Benavidez Carbajal<sup>2,e</sup>

DOI: <https://doi.org/10.31403/rpgo.v68i2459>

### RESUMEN

Una primigesta de 41 años con gestación doble monocoriónica biamniótica, con diagnóstico de secuencia perfusión gemelar arterial reversa (TRAP, por sus siglas en inglés) y mal pronóstico perinatal fue intervenida mediante terapia laser intrafetal a las 18 semanas de gestación. Se complicó con rotura prematura de membranas que fue manejada en forma expectante hasta las 33 semanas 3 días, cuando se realizó cesárea electiva sin complicaciones. Se obtuvo un recién nacido vivo sano de 2,255 g que fue dado de alta hospitalaria el día 15 de nacido, sin complicaciones. Comunicamos el primer caso de terapia laser intrafetal realizado en nuestro país y resaltamos su eficacia, sencillez, bajo costo y abordaje ambulatorio en casos de secuencia TRAP.

**Palabras clave.** Embarazo múltiple, Ultrasonografía prenatal, Coagulación con láser, Terapias fetales, Procedimientos quirúrgicos mínimamente invasivos

### ABSTRACT

A 41-year-old primigravida with double monochorionic biamniotic gestation, with a diagnosis of twin reverse arterial perfusion sequence (TRAP) and poor perinatal prognosis underwent intrafetal laser surgery at 18 weeks of gestation. It was complicated with premature rupture of membranes that was managed expectantly until 33 weeks 3 days, when elective caesarean section was performed without complications. A healthy live newborn of 2,255 g was obtained and was discharged from the hospital on the 15th day of birth without complications. We report the first case of intrafetal laser surgery performed in our country and highlight its efficacy, simplicity, low cost and ambulatory approach in cases of TRAP sequence.

**Key words:** Pregnancy, multiple, Laser coagulation, Fetal Therapies, Ultrasonography, prenatal, Minimally invasive surgical procedures

### INTRODUCCIÓN

La secuencia perfusión gemelar arterial reversa (TRAP, por sus siglas en inglés) es un fenómeno raro cuya incidencia se ha estimado en 1:35,000 embarazos. Debido a un mejor diagnóstico por ultrasonido y la difusión de las tecnologías de reproducción asistida en los últimos años, actualmente se encuentra en 1 de cada 9,500 a 11,000 embarazos<sup>(1)</sup>. En dicho fenómeno hay un gemelo viable (bomba) que alimenta a un gemelo no viable (acárdico) mediante un flujo retrógrado por anastomosis arterio-arterial y/o veno-venosa con sangre desoxigenada. Esta peculiar circulación ocasiona un déficit en el desarrollo del gemelo 'acárdico', en el cual la mitad inferior suele estar más desarrollada debido a un desvío sanguíneo hacia los vasos ilíacos. Ello genera mayor demanda hemodinámica en su desarrollo, pudiendo desencadenar insuficiencia cardiaca congestiva, *hidrops* fetal, parto prematuro e incluso la muerte intrafetal (51% de riesgo en un manejo expectante)<sup>(2,3)</sup>.

El diagnóstico se realiza en el primer trimestre o a inicios del segundo, siendo confirmado mediante un estudio Doppler color, donde se evi-



dencia un patrón de flujo sanguíneo retrógrado hacia el gemelo acárdico. La presencia de latidos fetales en este no descarta el diagnóstico, dado que según la forma y la ausencia de órganos internos se le puede clasificar morfológicamente como acéfalo (sin cabeza) (60 a 75%), amorfo (sin forma) (20%), *anceps* (sin cara) (10%) y *acormus* (sin tronco) (5%). Son factores de mal pronóstico la hidropesía, polihidramnios, Doppler anormal del gemelo 'bomba', relación peso gemelo acárdico / gemelo bomba > 70%, presencia de un cuerpo con extremidades superiores bien desarrolladas en el gemelo acárdico y embarazo monoamniótico<sup>(4)</sup>.

Se han descrito diferentes opciones terapéuticas, tales como láser intersticial, coagulación del cordón bipolar, fotocoagulación fetoscópica del cordón con láser, ablación por radiofrecuencia intrafetal (RFA), entre las principales<sup>(5,6)</sup>. Estas tienen por finalidad interrumpir el circuito vascular intergemelar evitando el aumento del gasto cardíaco del gemelo 'bomba'. Se informa que la rotura prematura de membranas (pRPM), el parto prematuro y la muerte intrauterina son las principales complicaciones de las terapias intrafetales<sup>(7,8)</sup>. La técnica óptima para tratar la secuencia TRAP todavía es motivo de debate. Se comunica el primer caso de un embarazo gemelar monocoriónico biamniótico con secuencia TRAP tratado con láser intrafetal en un centro privado en el Perú.

## COMUNICACIÓN DEL CASO

Una primigesta de 41 años con gestación doble monocoriónica biamniótica de 12 semanas (última menstruación 27/03/21), procedente de Trujillo, de profesión docente, con antecedente de fecundación *in vitro* (FIV) e hipertensión arterial en tratamiento con metildopa fue referida a consulta por presentar secuencia TRAP. La evaluación ultrasonográfica evidenció una relación gemelo acárdico / gemelo bomba de 64% (pronóstico reservado) (figura 1), por lo que se sugirió control Doppler cada 2 semanas y posibilidad de cirugía a las 16 semanas. Tres semanas después (15 semanas), la ecografía de control reveló un incremento significativo de la relación gemelo acárdico / gemelo bomba a 92%, por lo que se programó para cirugía láser intrafetal, la misma que se realizó a las 18 semanas de gestación. Después de obtener el consentimiento por escrito, bajo anestesia local y visualización ecográfica continua se introdujo una aguja de calibre 16 en el abdomen del feto acárdico a la altura de la entrada del cordón umbilical, lográndose fotocoagular el mismo en su porción intraluminal luego de 1 hora 15 minutos, objetivándose buena frecuencia cardíaca en el gemelo bomba y ausencia de flujo al interior del feto acárdico (figura 2).

La paciente pasó a sala de recuperación y luego de 2 horas a su habitación, donde el personal de

FIGURA 1. EN LA FOTO DE LA IZQUIERDA SE OBSERVAN AMBOS GEMELOS, SIENDO EL ACÁRDICO EL QUE SE UBICA EN LA PARTE INFERIOR. EN LA FOTO DE LA DERECHA SE OBSERVA LA VASCULARIZACIÓN A NIVEL DEL INGRESO DEL CORDÓN UMBILICAL DEL GEMELO ACÁRDICO A LAS 16 SEMANAS.

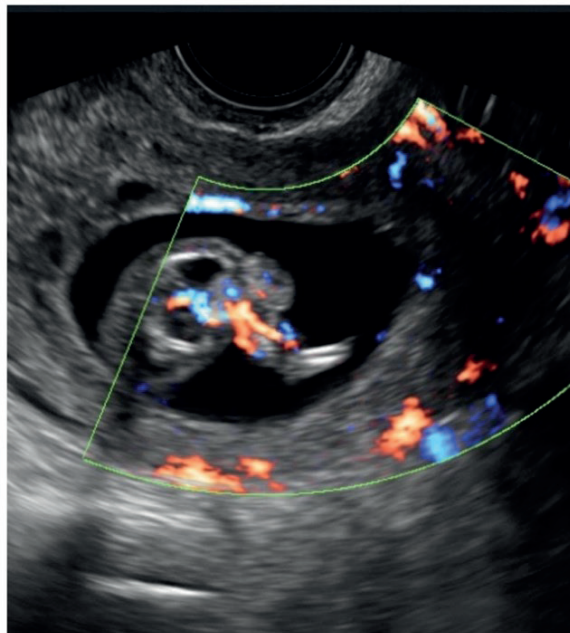
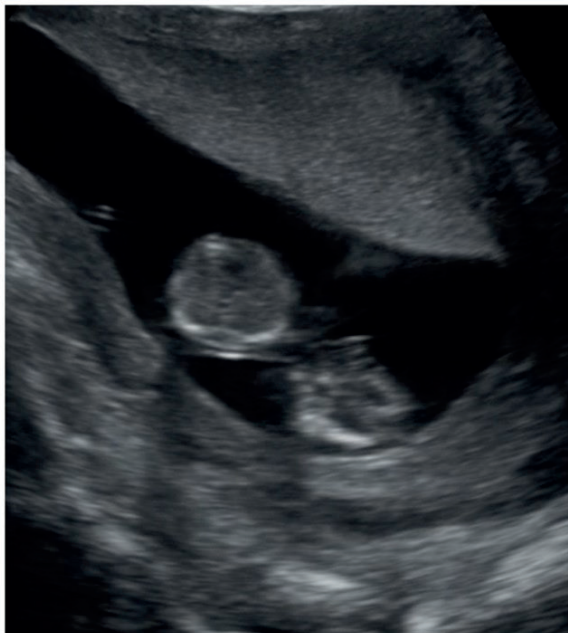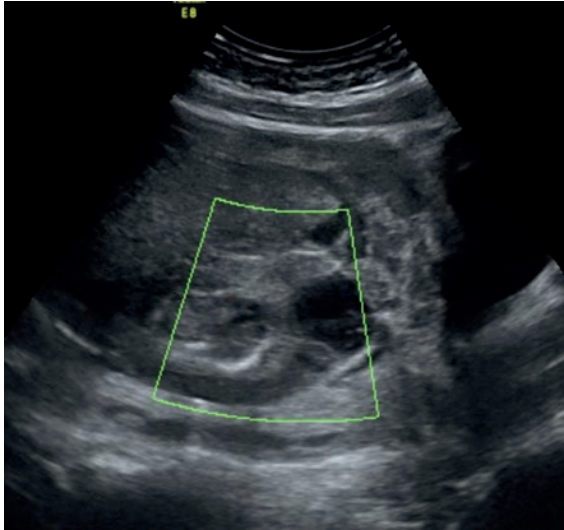




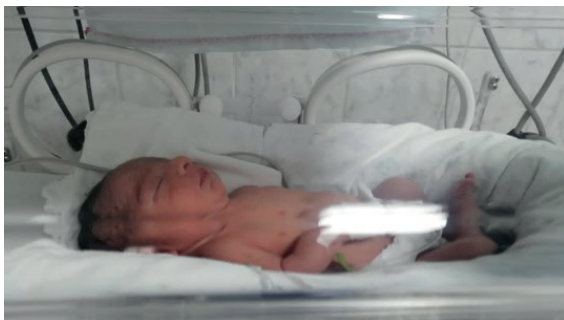FIGURA 2. LUEGO DEL PROCEDIMIENTO REALIZADO (LASER INTRAFETAL), NO SE OBSERVA FLUJO AL INTERIOR DEL GEMELO ACÁRDICO.



obstetricia informó pérdida de líquido amniótico. Se suspendió el alta programada y se colocó un parche hemático autólogo por vía transvaginal ese mismo día. Al día siguiente, la paciente permaneció en reposo absoluto y no hubo pérdida de líquido amniótico, por lo cual fue dada de alta un día después. Lamentablemente, al llegar a su domicilio la paciente nuevamente presentó pérdida de líquido por vagina.

Al tercer día postoperatorio se realizó nueva evaluación ecográfica, observándose un pozo máximo de 20 mm y frecuencia cardíaca fetal de 140 latidos por minuto. La paciente no presentaba taquicardia, fiebre ni dolor abdominal, por lo que se acordó su regreso a Trujillo, de donde procedía, para su hospitalización en un hospital local. La gestante permaneció hospitalizada hasta cumplir las 33 semanas 3 días, fecha en la cual fue cesareada, obteniéndose un recién nacido vivo varón con peso de 2,255 g (AEG, percentil 64), talla 41 cm, Apgar 81min a 95min. (figura 3). Fue hospitalizado en el servicio de neonatología donde permaneció por

FIGURA 3. GEMELO 'BOMBA' A LAS HORAS DE SU NACIMIENTO EN CUIDADOS INTENSIVOS NEONATALES.



15 días, siendo dado de alta en perfectas condiciones y, a la fecha de este manuscrito, ha cumplido 3 meses sin presentar alteraciones en su desarrollo psicomotor (figura 4).

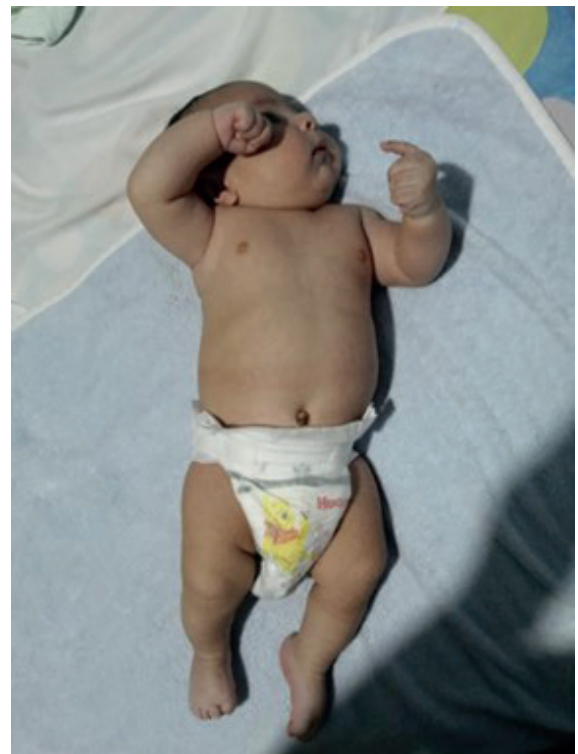## DISCUSIÓN

La secuencia TRAP es una alteración de la circulación fetal en gestaciones gemelares monoriónicas donde la presencia de anastomosis arterio-arteriales (A-A) y veno-venosas (V-V) dan lugar a un fenómeno de perfusión retrógrado con función cardíaca retrasada de uno de los gemelos durante la embriogénesis<sup>(3)</sup>. El denominado gemelo 'bomba' asume su carga hemodinámica y la de su hermano 'acárdico', pudiendo esto ocasionarle complicaciones como insuficiencia cardíaca congestiva, *hidrops* fetal, parto prematuro e incluso la muerte intrauterina<sup>(2,3)</sup>.

El diagnóstico prenatal en la secuencia TRAP se realiza mediante ecografía bidimensional y se confirma mediante Doppler color. Sin embargo, la presencia de latidos fetales en el feto acárdico no descartaría el diagnóstico<sup>(4)</sup>.

Dentro de las opciones terapéuticas, actualmente se prefiere el uso de técnicas por ablación intrafetal, entre las que resaltan la ablación por

FIGURA 4. GEMELO SOBREVIVIENTE AL TERCER MES DE VIDA.





radiofrecuencia (RFA), procedimiento aún no disponible en el Perú, y el laser intrafetal. Esta última es una técnica sencilla, segura, eficaz y con mayor accesibilidad en comparación con otras técnicas y puede ser realizada de manera ambulatoria<sup>(6,8)</sup>.

Esta es la primera aplicación de terapia laser intrafetal en el Perú en una gestante con embarazo gemelar monocoriónico biamniótico con diagnóstico de secuencia TRAP de pronóstico reservado, por la relación peso gemelo acárdico / gemelo bomba (GA/GB) de 64%. Por ende, se programó la intervención 2 semanas después cuando la relación peso GA/GB progresó a 92%<sup>(9)</sup>, considerando que ante un aumento mayor al 70% debe realizarse una intervención debido al mal pronóstico<sup>(4)</sup>. La paciente presentó rotura prematura de membranas, una de las complicaciones más frecuentes de este tipo de procedimiento. Sin embargo, se ha informado ausencia de complicaciones relacionadas con el procedimiento durante o dentro de las 48 horas posteriores a la intervención en embarazos con una edad gestacional promedio de 13 semanas y 5 días, así como una tasa de supervivencia fetal de 92%, sugiriendo que la terapia laser intrafetal temprana (12 a 14 semanas) no aumenta la tasa de pérdida fetal, sino que incluso puede ser ventajosa con respecto a iniciar una intervención tardía (16 a 19 semanas)<sup>(10,11)</sup>. Y, aunque su tasa de supervivencia neonatal es comparable con la RFA aplicada antes de las 16 semanas, la incidencia de RPM antes de las 32 semanas de gestación de esta técnica es significativamente mayor<sup>(12)</sup>.

La paciente permaneció hospitalizada hasta las 33 semanas 3 días y tuvo un parto pretérmino por cesárea electiva, complicación hallada por otros autores en estudios previos<sup>(7,8)</sup>. El recién nacido no presentó alteraciones neurológicas hasta el momento de su alta hospitalaria al 15° día. Sin embargo, pueden ocurrir alteraciones del desarrollo neurológico en los gemelos sobrevivientes hasta en 6,8%, por lo que se sugiere realizar estudios de imágenes cerebrales pre y posnatales en estos recién nacidos para descartar una lesión cerebral grave, junto a un seguimiento estandarizado idealmente a los 2, 5 y 8 años, para tener una visión confiable del desarrollo infantil a largo plazo<sup>(13)</sup>.

En resumen, comunicamos el primer caso de secuencia TRAP tratado prenatalmente mediante la técnica de laser intrafetal en un centro privado de Lima, Perú, con resultado exitoso, resaltando su eficacia, sencillez, bajo costo y abordaje ambulatorio. Además, creemos necesario implementar dicha técnica como un tratamiento que a largo plazo disminuirá los costos económicos y sociales para el sistema de salud y mejorará el pronóstico de supervivencia del gemelo bomba.

## REFERENCIAS BIBLIOGRÁFICAS

1. van Gemert MJC, van den Wijngaard JPHM, Vandenbussche FPHA. Twin reversed arterial perfusion sequence is more common than generally accepted. *Birth Defects Res A Clin Mol Teratol*. 2015;103(7):641-3. <https://doi.org/10.1002/bdra.23405>
2. Herrera TT, Rueda K, Espinosa H, Britton GB. Intestinal volvulus in the pump twin of a twin reversed arterial perfusion (TRAP) sequence after laser therapy at 18 weeks: a case report. *J Med Case Reports*. 2020;14(1):123. <https://doi.org/10.1186/s13256-020-02444-3>
3. Shettikeri A, Acharya V, V S, Sahana R, Radhakrishnan P. Outcome of Pregnancies Diagnosed with TRAP Sequence Prenatally: A Single-Centre Experience. *Fetal Diagn Ther*. 2020;47(4):301-6. <https://doi.org/10.1159/000503389>
4. Vitucci A, Fichera A, Fratelli N, Sartori E, Prefumo F. Twin Reversed Arterial Perfusion Sequence: Current Treatment Options. *Int J Womens Health*. 2020;12:435-43. <https://doi.org/10.2147/IJWH.S214254>
5. Emery SP, Bahtiyar MO, Moise KJ. The North American Fetal Therapy Network Consensus Statement: Management of Complicated Monochorionic Gestations. *Obstetrics & Gynecology*. 2015;126(3):575-84. <https://doi.org/10.1097/AOG.0000000000000994>
6. Tan TYT, Sepulveda W. Acardiac twin: a systematic review of minimally invasive treatment modalities. *Ultrasound Obstet Gynecol*. 2003;22(4):409-19. <https://doi.org/10.1002/uog.224>
7. Shaw CJ, Paramasivam G, Vacca C, Lees CC. Expectant management versus multifetal pregnancy reduction in dichorionic triamniotic (DCTA) triplets: Single centre experience. *Eur J Obstet Gynecol Reprod Biol*. 2021;264:200-5. <https://doi.org/10.1016/j.ejogrb.2021.07.021>
8. Seshadri S, Shinde RR, Ram U. Intrafetal laser for midtrimester TRAP sequence-experience from a single center. *Prenat Diagn*. 2020;40(7):885-91. <https://doi.org/10.1002/pd.5707>
9. Wong AE, Sepulveda W. Acardiac anomaly: current issues in prenatal assessment and treatment. *Prenat Diagn*. 2005;25(9):796-806. <https://doi.org/10.1002/pd.1269>
10. Tavares de Sousa M, Glosemeyer P, Diemert A, Bamberg C, Hecher K. First-trimester intervention in twin reversed arterial perfusion sequence. *Ultrasound Obstet Gynecol*. 2020;55(1):47-9. <https://doi.org/10.1002/uog.20860>



11. Chaveeva P, Poon LC, Sotiriadis A, Kosinski P, Nicolaides KH. Optimal method and timing of intrauterine intervention in twin reversed arterial perfusion sequence: case study and meta-analysis. *Fetal Diagn Ther.* 2014;35(4):267-79. <https://doi.org/10.1159/000358593>
12. Pagani G, D'Antonio F, Khalil A, Papageorgiou A, Bhide A, Thilaganathan B. Intrafetal laser treatment for twin reversed arterial perfusion sequence: cohort study and meta-analysis. *Ultrasound Obstet Gynecol.* 2013;42(1):6-14. <https://doi.org/10.1002/uog.12495>
13. van Klink J, Koopman H, Middeldorp J, Klumper F, Rijken M, Oepkes D, et al. Long-term neurodevelopmental outcome after selective feticide in monochorionic pregnancies. *BJOG: Int J Obstet Gy.* 2015;122(11):1517-24. <https://doi.org/10.1111/1471-0528.13490>